Anatomía de las cavidades nasosinusales

JM Klossek
E Serrano
C Desmons
J Percodani

Resumen. – *El conocimiento de la anatomía de las cavidades nasosinusales es esencial para comprender la patología rinológica. El desarrollo de la cirugía endonasal bajo visión endoscópica y del diagnóstico por imágenes han hecho redescubrir la anatomía intrasinusal. Algunas regiones, hasta estos últimos años inaccesibles al clínico, se ven habitualmente en la consulta. Este artículo desarrolla los conocimientos anatómicos actuales con estos nuevos métodos de investigación e intenta proporcionar al cirujano que desea realizar las intervenciones endonasales, en particular bajo guía óptica, informaciones sobre la anatomía endonasal. Los términos utilizados son los de la nomenclatura internacional, lo que puede confundir al lector; no obstante cuando la utilización lo haga necesario, se precisará el antiguo término anatómico.*

© 2000, Editions Scientifiques et Médicales Elsevier SAS, París. Todos los derechos reservados.

Embriología de las cavidades sinusales

El desarrollo de las cavidades sinusales se efectúa según un orden cronológico, con la instauración inicial de las cavidades etmoidales anteriores y maxilares y luego de las cavidades frontales y esfenoidales. Los mecanismos que regulan su cronología de instauración y su volumen definitivo siguen siendo desconocidos.

SENO MAXILAR

El esbozo inicial se traduce desde la 12ª semana por una hendidura invaginada en la pared lateral de la cavidad nasal. Esta invaginación aumentará con el crecimiento facial para invadir en grado diverso el cuerpo del maxilar. El ostium del seno maxilar también se modificará. En las primeras semanas el orificio es amplio, delimitado por la pared orbitaria y el dorso del cornete inferior. Progresivamente el orificio se estrecha, paralelamente al desarrollo del laberinto etmoidal cuyo proceso (apófisis) unciforme y la pared inferior de la bulla formarán respectivamente las paredes inferior y superior del canal del ostium en el adulto.

El crecimiento del seno maxilar continúa hasta la edad de 15 a 18 años según los autores [18]. El desarrollo es lateral, alcanzando y superando el canal infraorbitario, e inferior, hacia la zona alveolar, en particular los premolares. Este crecimiento parece ser más importante durante dos períodos: los 6 primeros meses y entre el tercer y séptimo año de la infancia [39]. Estas modificaciones analizadas también por Lang [18] se presentan en el *cuadro I*.

Cuadro I. – Crecimiento del seno maxilar según Lang [18].

Valores medios / Edades	Ancho (mm)	Altura (mm)
0 a 12 meses	12	12,5
13 a 18 meses	13	13,5
19 a 24 meses	16	16
3 años	18	18
4 años	19,5	19,5
5 años	20,5	20
6 años	21,5	22
7 años	22,5	23
8 años	23	24
9 años	25	26,5
10 años	27	27
11 años	28	29
l2 años	28	29
l3 años	28	30
14 años	28,5	30

LABERINTO ETMOIDAL

El cornete medio es visible desde el quinto mes. Se puede reconocer desde este estadio su raíz tabicante que divide el laberinto etmoidal. La celda bullar es identificable, así como la celda posterior. Desde el sexto mes, los relieves del meato medio son semejantes a los del adulto: proceso unciforme, bulla etmoidal.

En el nacimiento todas las estructuras estan in situ; las celdas anteriores están con frecuencia más neumatizadas que las celdas posteriores. El laberinto etmoidal va a prolongarse hasta la adolescencia y la relación de los volúmenes de las celdas anteriores y posteriores se invierte. El crecimiento es más importante en longitud que en anchura.

SENO FRONTAL

No está presente en el nacimiento. Aunque se indica su presencia desde la edad de 2 o 3 años, muy a menudo no se evidencia hasta aproximadamente la edad de 5 a 7 años. Su crecimiento continúa hasta los 20 años.

Jean-Michel Klossek : *Professeur des Universités.*
Catherine Desmons : *Interne des Hôpitaux.*
Service ORL et chirurgie cervicofaciale, CHU Hôpital Jean-Bernard, BP 577, 86021 Poitiers cedex.
Elie Serrano : *Professeur des Universités.*
Josiane Percodani : *Chef de clinique-assistant des Hôpitaux, service ORL et chirurgie cervicofaciale, hôpital Rangueil, CHU de Toulouse, 31000 Toulouse.*

SENO ESFENOIDAL

No visible en el nacimiento, va a aparecer en forma de una invaginación de la pared anterior del cuerpo del esfenoides. La progresión de esta invaginación seguirá hasta la adolescencia. Es frecuente la asimetría y numerosas las variaciones de volumen, yendo de la hipoplasia a la neumatización completa del hueso esfenoidal.

Anatomía de las cavidades nasosinusales

La descripción comprende la anatomía endoscópica de las cavidades nasales y la anatomía macroscópica y endoscópica de cada cavidad sinusal.

CAVIDAD NASAL

■ *Vestíbulo*

El vestíbulo constituye la entrada de la cavidad nasal. Es un canal con un revestimiento interno cutáneo donde se implantan los pelos: los vibriones. Comprende un orificio inferior o superficial, por el cual la cavidad nasal comunica con el exterior y un orificio superior o profundo, que constituye el principio de la cavidad nasal propiamente dicha [30]. El orificio profundo tiene una sección más importante que el orificio superficial con una relación comprendida entre 1,4 y 1,6. El orificio profundo corresponde a la zona de unión entre revestimiento cutáneo y mucoso. Es piriforme, más ancho en su parte inferior. Su parte superior, afilada, es la válvula nasal propiamente dicha. Está formada por el borde caudal del cartílago lateral superior hacia afuera (limen nasi) y por la parte superior del cartílago cuadrangular hacia adentro, que forma un ángulo diedro *(fig. 1).* La parte inferior es llamada zona infra o subvalvular, en la cual se proyecta la cabeza del cornete inferior. La región valvular asocia la válvula propiamente dicha y la zona infravalvular. Controla la dirección de las corrientes aéreas.

La válvula septoturbinal, más posterior, es una unidad anatomofisiológica delimitada hacia adentro por el septum nasal y hacia afuera por la mucosa del cornete inferior. Regula la resistencia nasal [9] *(fig. 2).*

■ *Piso: pared inferior de las fosas nasales*

El piso de la fosa nasal tiene una forma de surco que se prolonga lateralmente por el meato inferior. Está limitado medialmente por el septum nasal y por detrás por el umbral coanal (línea que une la cola del cornete inferior a la base del arco septal) [34]. Se continúa por detrás por la cara posterior del velo del paladar *(figs. 3, 4).*

■ *Septum nasal: pared medial de las fosas nasales*

Incluye una parte anterior cartilaginosa, formada por el cartílago cuadrangular y una parte posterior ósea, compuesta por la lámina perpendicular del etmoides y del vómer [11, 20, 29].

Desde el punto de vista endoscópico, la articulación condrovomeriena forma una arista inferior oblicua por abajo y por delante, situada a nivel del cornete inferior. La articulación condroetmoidal forma una arista superior oblicua hacia arriba y por delante situada a nivel del cornete medio *(fig. 5).* Estas dos aristas no son siempre visibles.

El borde posterior del vómer forma el borde posterior del septum. Es el arco septal descrito en endoscopia como el límite interno de las coanas [34].

■ *Pared turbinal: pared lateral de las fosas nasales*

Se compone del cornete inferior y su meato, el cornete medio y su meato. El cornete superior y su meato forman parte de la bóveda de las fosas nasales [34].

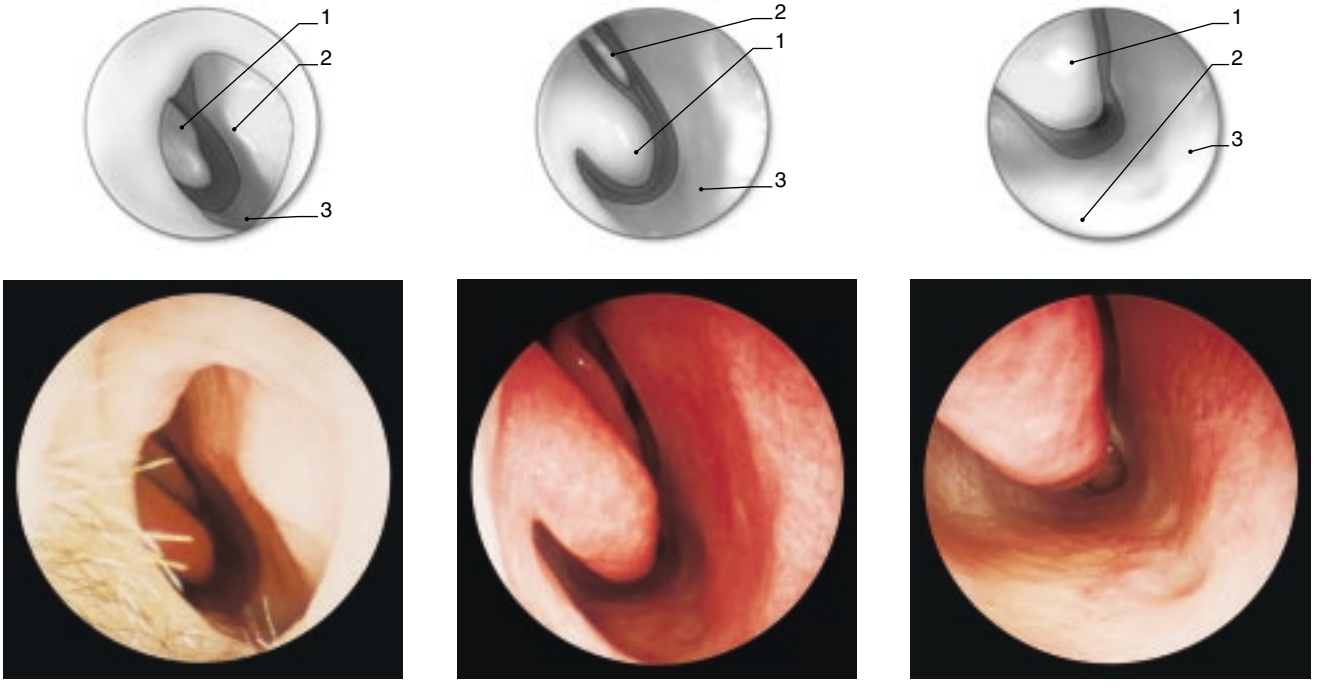

1 *Vista endoscópica: fosa nasal derecha. Vestíbulo nasal: zona valvular, zona infravalvular.*
1. Cornete inferior
2. Septum nasal
3. Piso de la cavidad nasal

2 *Vista endoscópica: fosa nasal derecha. Válvula septoturbinal.*
1. Cornete inferior
2. Cornete medio
3. Septum nasal

3 *Vista endoscópica: fosa nasal derecha. Parte anterior del piso de la fosa nasal.*
1. Cuerpo del cornete inferior
2. Piso de la cavidad nasal
3. Septum nasal

Cornete inferior y su meato

— La cabeza del cornete inferior está generalmente ligeramente hinchada, el cuerpo es más delgado; la cola está afinada o recubierta de una mucosa de aspecto muriforme *(fig. 6).* El cornete inferior está recubierto de una mucosa eréctil en su cara lateral y su borde libre, principalmente a nivel de su cabeza y de su cola.

— El meato inferior o meato lagrimal se sitúa por debajo del cornete inferior. Prolonga lateral y verticalmente el piso de la fosa nasal. En él se encuentra el orificio del conducto lacrimonasal, aproximadamente 1 cm detrás de la cabeza del cornete inferior. Es generalmente de pequeño tamaño y a menudo difícil de ver, incluso con la ayuda de un endoscopio. El aspecto del meato inferior varía según la forma del cornete inferior [11, 20, 29] *(fig. 7).*

Cornete medio y su meato

— El cornete medio presenta generalmente una curvatura cóncava hacia afuera. Sin embargo, son posibles numerosas variaciones anatómicas: neumatización, curvatura paradójica convexa hacia afuera, aspecto bífido [16]. Su cabeza se sitúa en el centro del marco del opérculo, que está formado por la arista septal superior hacia adentro y el pliegue preturbinal de Terrier hacia afuera [33, 34]. El pliegue preturbinal une la inserción superior de la cabeza del cornete medio o cuello del opérculo al dorso del cornete inferior. Cierra una celda etmoidal: el agger nasi o celda unciforme anterior *(figs. 8, 9).* La punta del cornete medio va del cuello del opérculo a la pared lateral de la cavidad nasal donde alcanza los extremos del proceso unciforme y de la bulla etmoidal.

El cuerpo del cornete medio se afina generalmente desde adelante hacia atrás,

La cola del cornete medio forma la pared lateral del receso esfenoetmoidal. Forma con la cola del cornete inferior el límite lateral del arco coanal.

— El meato medio está limitado medialmente por el cornete medio y lateralmente por tres relieves, de adelante hacia atrás: la protuberancia lagrimal, el proceso unciforme y la bulla etmoidal.

La hendidura premeática media de Terrier [33, 34] está limitada lateralmente por el proceso unciforme, medialmente por el opérculo del cornete medio: es la entrada del meato medio *(fig. 10).*

El proceso unciforme tiene una dirección vertical de 1-2 cm, luego se horizontaliza hacia atrás y termina por debajo del relieve de la bulla etmoidal que oculta parcialmente. Su borde posterior es libre y de aspecto afilado. Su parte superior es a veces prominente y forma el pico del unciforme que se une al pico del cornete medio [3, 4].

La bulla etmoidal se sitúa entre la cabeza del cornete medio y el proceso unciforme. Es, por su convexidad prominente, una referencia esencial durante el examen endoscópico del meato medio. Se describen en su extremo superior dos cuernos y un pico. Su pico separa los orificios de la celda meática anterior por delante, de la celda meática posterior por detrás. El asta lateral o uncibular es anterior. Separa la celda unciforme terminal y la celda meática anterior. El asta medial es posterior, reúne la bulla y el cornete medio. Separa el orificio de la celda meática posterior (por delante) y el orificio de la celda suprabullar (por detrás y por debajo) [1, 23].

Las tres puntas del cornete medio, de la bulla y del proceso unciforme forman una imagen en estrella, visible únicamente con una óptica de 70°. Las tres ramas de la estrella están separadas por tres surcos:

— el surco anterior o unciturbinal o meático;

— el surco inferolateral o uncibular o bullar o hiato semilunar;

— el surco superomedial o bulloturbinal o retrobullar.

Esta región ha sido denominada por Terrier [33, 34] la encrucijada bullar o la estrella de los conductos *(fig. 11).* La forma de la estrella de los conductos varía según la importancia de la neumatización etmoidal, en particular de las celdas meáticas posteriores, unciformes anteriores y posteriores, a menudo inconstantes.

La pared posterior e inferior del meato medio comprende:

— una zona depresible a veces con un orificio maxilar accesorio (orificio de Giraldès), es la zona de las fontanelas;

— una zona más posterior, resistente, que se corresponde con la lámina vertical del palatino: es el campo precoanal en el cual se encuentra el orificio esfenopalatino [2, 35].

■ *Techo: bóveda de las fosas nasales*

El techo de las fosas nasales tiene la forma de un surco limitado medialmente por el septum nasal y lateralmente por la prolongación superior de la pared turbinal. Está constituido por dos partes:

— una parte anterior: la hendidura olfativa;

— una parte posterior o nivel de los meatos superiores.

La hendidura olfativa es estrecha, se sitúa entre la parte superior del septum nasal medialmente y la unión superior del cornete medio lateralmente. Su parte anterior es oblicua por debajo y por delante y corresponde a los huesos de la nariz. Su parte posterior es horizontal formada por la lámina cribrosa del etmoides *(fig. 12)* [34].

El nivel de los meatos superiores se sitúa detrás de la hendidura olfativa. Comprende:

— el cornete superior fusiforme, limitando medialmente el meato superior;

— a veces un cornete supremo, limitando medialmente un meato supremo *(fig. 13).*

■ *Pared posterior*

Comprende:

— una parte superior esfenoidal: el receso esfenoetmoidal;

— una parte inferior: las coanas.

El receso esfenoetmoidal está delimitado por:

— medialmente el septum nasal;

— lateralmente los cornetes superior y supremo;

— abajo la parte superior de las coanas o arco coanal [11, 20].

Comprende dos segmentos:

— un segmento superior vertical constituido por la cara anterior del cuerpo del esfenoides en el cual se encuentra el ostium del seno esfenoidal *(fig. 14);*

— un segmento inferior oblicuo por abajo y por detrás constituido por la cara inferior del cuerpo del esfenoides [29] *(fig. 15).*

Las coanas forman el orificio posterior de la cavidad nasal. Comprenden una parte superior: la arcada coanal o arco coanal y una parte inferior o umbral coanal.

Las colas de los cornetes inferior y medio se proyectan a nivel de la parte lateral del arco coanal.

El umbral coanal corresponde a la línea que une la cola del cornete inferior a la base del arco septal. Es el límite posterior del piso de la cavidad nasal [34].

■ *Vascularización de las cavidades nasales*

Participan dos sistemas en la vascularización de las cavidades nasosinusales.

Sistema de la carotida externa

— La arteria maxilar, rama terminal de la carótida externa, discurre detrás del seno maxilar y alcanza el foramen esfenopalatino. A este nivel, se divide en dos ramas: una supe-

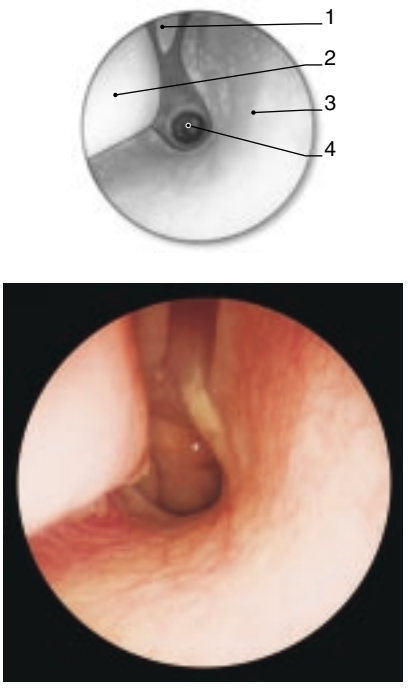

4 *Vista endoscópica: fosa nasal derecha. Parte posterior del piso de la fosa nasal.*
1. Cornete medio
2. Cornete inferior
3. Septum nasal
4. Orificio coanal

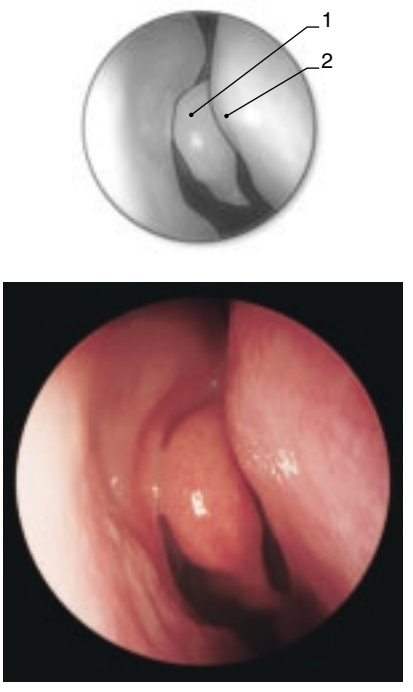

5 *Vista endoscópica: fosa nasal derecha. Crestas septales superior e inferior.*
1. Cornete medio
2. Articulación condrovomeriana

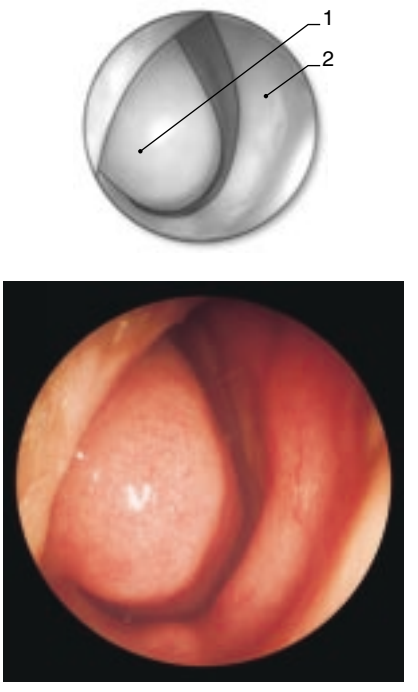

6 *Vista endoscópica: fosa nasal derecha. Cabeza del cornete inferior.*
1. Cabeza del cornete inferior
2. Septum nasal

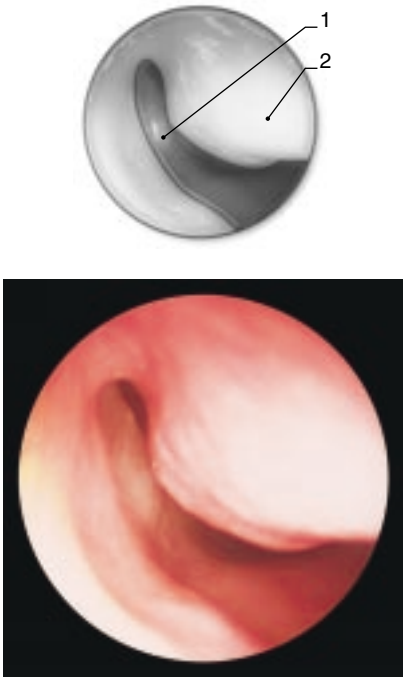

7 *Vista endoscópica: fosa nasal derecha. Meato inferior.*
1. Meato inferior
2. Cornete inferior

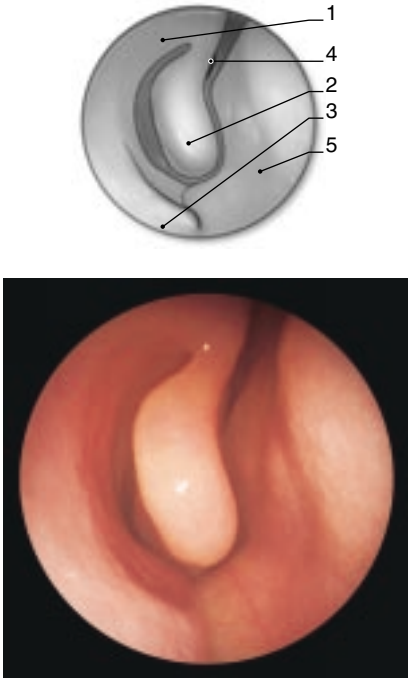

8 *Vista endoscópica: fosa nasal derecha. Cuadro del opérculo: cornete medio invertido.*
1. Agger nasi
2. Cornete medio
3. Dorso del cornete inferior
4. Marco del opérculo
5. Septum nasal

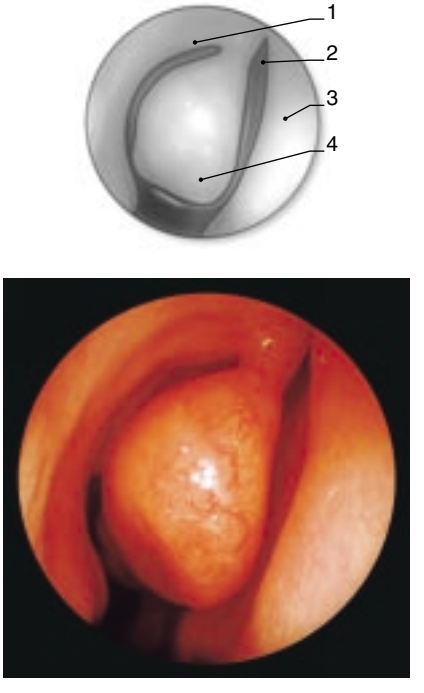

9 *Vista endoscópica: fosa nasal derecha. Marco del opérculo: cornete medio bulloso.*
1. Agger nasi
2. Marco del opérculo
3. Septum nasal
4. Cornete medio

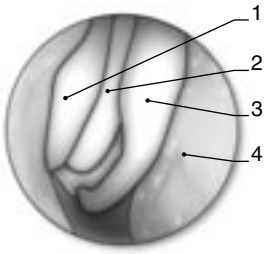

10 *Vista endoscópica: fosa nasal derecha. Hendidura premeática de Terrier.*
1. Proceso unciforme
2. Bulla etmoidal
3. Cornete medio
4. Septum nasal

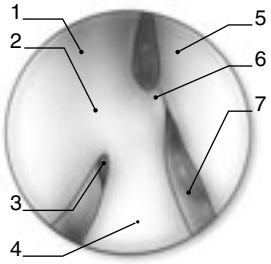

11 *Vista endoscópica: encrucijada bullar o estrella de los conductos.*
1. Cornete medio
2. Asta medial
3. Surco retrobullar
4. Bulla etmoidal
5. Proceso unciforme
6. Pico de la bulla
7. Surco uncibular

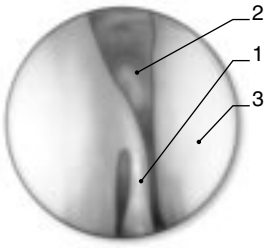

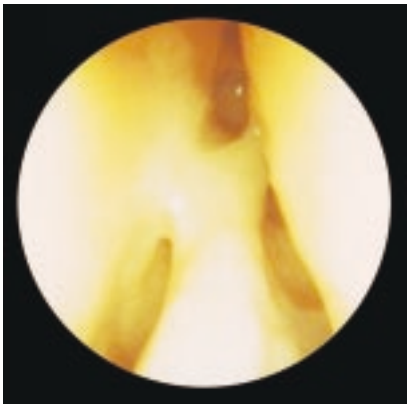

12 *Vista endoscópica: fosa nasal derecha. Bóveda de las fosas nasales: hendidura olfativa.*
1. Cornete medio
2. Hendidura olfativa
3. Septum nasal

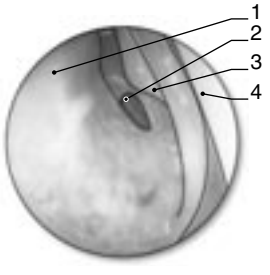

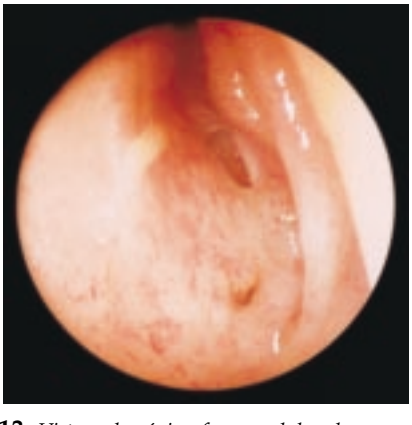

13 *Vista endoscópica: fosa nasal derecha. Bóveda de las fosas nasales: nivel del meato superior.*
1. Septum nasal
2. Ostium esfenoidal
3. Cornete supremo
4. Cornete superior

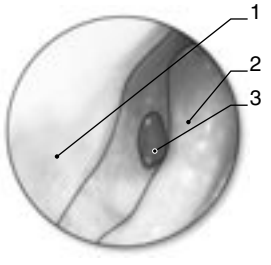

14 *Vista endoscópica: fosa nasal derecha. Receso esfenoetmoidal: ostium del seno esfenoidal.*
1. Septum nasal
2. Cornete superior
3. Ostium esfenoidal

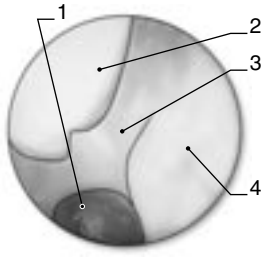

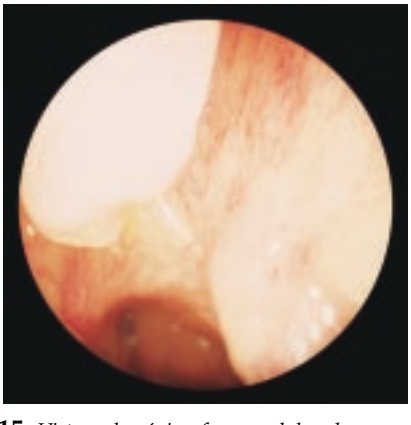

15 *Vista endoscópica: fosa nasal derecha. Receso esfenoetmoidal: segmento inferior.*
1. Orificio coanal
2. Cola del cornete medio
3. Parte inferior del receso etmoidoesfenoidal
4. Septum nasal

rior (arteria nasopalatina), que después de haber dado una colateral para el cornete superior, se dirige hacia el septum que alcanza por detrás y desciende hacia adelante en un surco septal condrovomeriano para alcanzar el canal incisivo (palatino anterior) donde se anastomosa con la arteria del subtabique. La rama inferior se distribuye en el cornete medio e inferior.

— La arteria facial va a originar la arteria palatina ascendente y la arteria bucal que se anastomosa con su homóloga procedente de la arteria maxilar. De esta arcada bucal nace la arteria del subtabique.

Sistema de la carótida interna

Las arterias etmoidales anterior y posterior, colaterales de la arteria oftálmica, se distribuyen en la porción superior de las cavidades nasales.

La arteria etmoidal anterior va a dar la arteria de la hoz del cerebro antes de distribuirse medialmente en la zona olfativa, la parte anterior del septum y lateralmente en las celdas etmoidales anteriores y el seno frontal. La arteria etmoidal posterior origina la arteria del yugo esfenoidal y se distribuye en las celdas etmoidales posteriores.

Vascularización septal

En su vascularización participan todos los sistemas arteriales, en particular en su parte anterior donde esta red anastomótica se describe con el término de «mancha vascular» o zona de Kisselbach. Esta zona se sitúa a 1 cm aproximadamente por detrás del orificio nasal de un lado y de otro del septum.

SENO MAXILAR

Anatomía macroscópica

Es la más voluminosa de las cavidades sinusales. Posee forma de pirámide cuadrangular con una base medial y un vértice lateral. Sus tres caras son: superior u orbitaria, anterior o yugal y posterior o pterigomaxilar. Su volumen varía de 5 a 12 cm^3. El grosor de sus paredes varía de 2 a 8 mm. En la cavidad se visualizan tabicamientos más o menos completos. Su altura media en el adulto es de 40 mm (29,3 mm a 56,2 mm), su profundidad es de 26 mm (16,4 mm / 39,8 mm) y su ancho de 39 mm (30,1 mm /49,2 mm).

Pared superior (u orbitaria)

Es el piso de la órbita. Su límite anterior es el reborde orbitario anterior. Es de forma triangular con un vértice posterior, en un plano inclinado hacia abajo y adelante. El canal infraorbitario separa en dos mitades prácticamente iguales esta pared. Comienza por detrás por un surco que nace en la parte media de la fisura orbitaria inferior (hendidura esfenomaxilar) que se dirige hacia abajo y adelante y se continúa por el canal infraorbitario *(fig. 16)*. Este canal excavado en el espesor del hueso puede ser dehiscente. Esta pared está en relación estrecha con las celdas etmoidales, en particular cuando existe una neumatización infraorbitaria (celda de Haller). A este nivel, a menudo el grosor es reducido y da origen a una zona de fragilidad.

Las relaciones de la pared orbitaria son el periostio, el cono musculoaponeurótico formado por los músculos motores del globo ocular con sus vainas y las membranas intermusculares, la cápsula de Tenon y el saco lagrimal adelante.

Pared posterior *(fig. 17)*

Está formada por el hueso cigomático y el maxilar y corresponde a la tuberosidad maxilar. Su grosor es importante, sobre todo lateralmente.

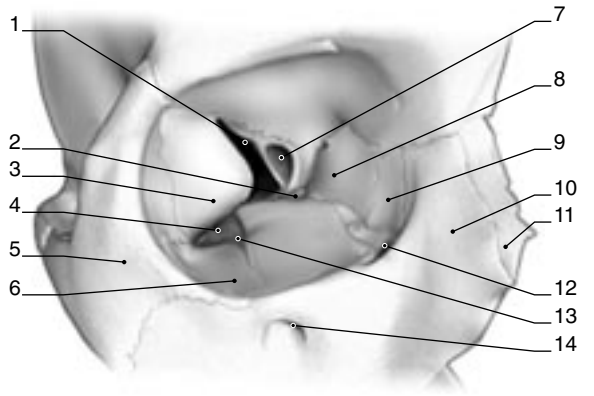

16 *Anatomía macroscópica: pared orbitaria medial y pared superior del seno maxilar.*
1. Fisura orbitaria superior
2. Proceso orbitario del hueso palatino
3. Ala mayor del esfenoides
4. Fisura orbitaria inferior
5. Hueso cigomático
6. Hueso maxilar
7. Canal óptico
8. Lámina orbitaria del laberinto etmoidal
9. Hueso lagrimal
10. Proceso frontal del maxilar
11. Hueso nasal
12. conducto lacrimonasal
13. Surco infraorbitario
14. Foramen infraorbitario

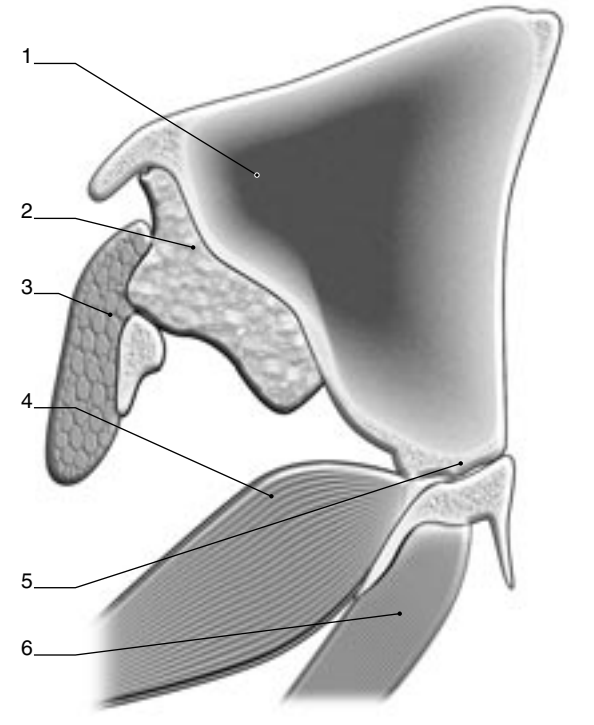

17 *Anatomía macroscópica: pared posterior del seno maxilar.*
1. Seno maxilar
2. Cuerpo adiposo de la mejilla
3. Masetero
4. Músculo pterigoideo lateral
5. Zona pterigopalatina
6. Músculo pterigoideo medio

Esta pared está atravesada de adentro hacia afuera por el surco del palatino mayor (canal palatino posterior, vasos y nervios palatinos inferior y medio), el canal dentario posterior para los nervios del segundo premolar y de los dos primeros molares y el canal dentario medio con el nervio para el primer premolar [19].

Sus relaciones son: el músculo pterigoideo lateral, el nervio maxilar, el nervio mandibular que discurre por debajo del músculo y la arteria maxilar. Esta arteria maxilar discurre por detrás del seno maxilar y alcanza el foramen esfenopalatino para entrar en la cavidad nasal. Se encuentra también un plexo venoso pterigoideo y algunos ganglios linfáticos. Esquemáticamente se distinguen tres subregiones de afuera hacia adentro: el espacio retromaxilocigomático, la región de los músculos pterigoideos, la fosa pterigopalatina.

— El espacio retromaxilocigomático, delimitado por los músculos masetero y bucinador, contiene el cuerpo adiposo de la mejilla (bola grasa de Bichat).

— La región de los músculos pterigoideos comprende por detrás los músculos pterigoideos lateral y medio acompañados por el tronco de la arteria maxilar, sus ramas y los elementos nerviosos que provienen del nervio mandibular.

— La fosa pterigopalatina (trasfondo de la fosa pterigomaxilar) comunica con la zona precedente por la fisura pterigomaxilar. Situada bajo la base del cráneo, contiene el nervio maxilar procedente del foramen redondo y la arteria maxilar que da sus ramas terminales (arteria mayor palatina, tronco infraorbitario, arteria pterigopalatina). Está delimitada por detrás por el proceso pterigoideo, por delante por la tuberosidad maxilar, hacia adentro por la lámina vertical del palatino y hacia arriba por el etmoides posterior y el seno esfenoidal.

Pared medial *(figs. 18, 19)*

Es la parte inferior del tabique intersinusonasal. Es gruesa por delante, formada por el cuerpo del maxilar. Por detrás, la lámina perpendicular (vertical) del palatino se apoya en la cara medial del maxilar que refuerza. El proceso maxilar del palatino prolonga por delante esta lámina ósea y se insinúa en la fisura palatina. En el centro de la pared se sitúa el hiato maxilar. Esta abertura con base superior está atravesada por el borde superior del cornete inferior (maxilar). Este cornete se articula por delante con el proceso frontal del maxilar, por detrás con la cresta de la concha del palatino, hacia arriba por su proceso etmoidal con el proceso unciforme del hueso etmoidal y por abajo por su proceso maxilar con el maxilar (lugar de elección de la punción sinusal). El cornete divide esta pared en dos regiones. La parte baja, sin dehiscencia, es delgada en su porción posterosuperior. Lo más importante de las relaciones es la parte inferior del conducto lacrimonasal situada en la porción anterosuperior. Este conducto por regla general hace un resalte en la cavidad sinusal. Por encima del cornete inferior sobre el hueso seco se ve un gran orificio delimitado por delante por el hueso lagrimal, por debajo por el cornete inferior, por detrás por la lámina perpendicular del palatino y hacia arriba por el laberinto etmoidal. El proceso unciforme del hueso etmoidal cierra incompletamente ese orificio. Clásicamente deja persistir tres orificios: las fontanelas, delimitadas por los procesos etmoidal, maxilar y palatino. La mucosa nasosinusal recubre estas estructuras, dejando persistir sólo una abertura: el ostium del seno maxilar. Ese ostium es muy a menudo un canal *(figs. 20, 21)* que corresponde a la fontanela superior formada por la porción horizontal del proceso unciforme y el techo del seno maxilar o, más a menudo, la parte inferior de la bulla etmoidal. En presencia de una celda etmoidal infraorbitaria, interviene en la constitución del canal ostial. Esta región corresponde a la parte inferior del surco uncibular (cf infra).

Piso del seno maxilar

Es de tamaño variable según la neumatización de la cavidad sinusal. La arcada dentaria es la relación principal, que en caso de neumatización media corresponde al canino, los dos

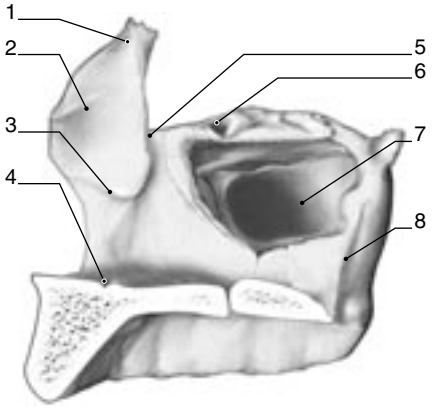

18 *Anatomía macroscópica: cuerpo del maxilar.*
1. Proceso frontal
2. Cresta etmoidal
3. Cresta de la concha
4. Foramen incisivo
5. Incisura lagrimal
6. Celdas etmoidomaxilares
7. Seno maxilar
8. Surco del palatino mayor

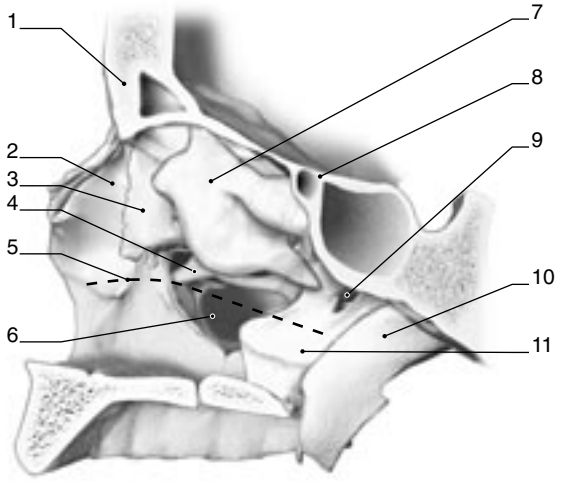

19 *Anatomía macroscópica: pared nasal lateral.*
1. Hueso frontal
2. Hueso maxilar
3. Hueso lagrimal
4. Proceso unciforme
5. Zona de inserción del cornete inferior
6. Hiato maxilar
7. Hueso etmoidal
8. Hueso esfenoidal
9. Foramen esfenopalatino
10. Proceso pterigoideo
11. Hueso palatino

A

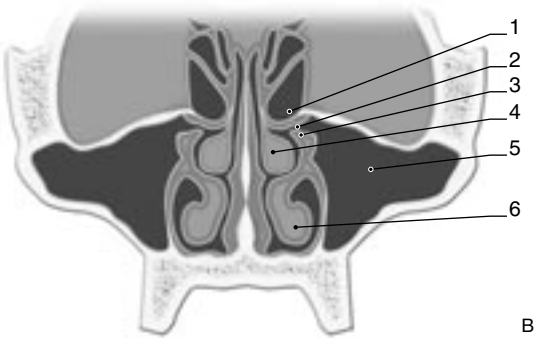

B

20 *A. TC: canal ostial maxilar.*
B. Canal ostial maxilar: variaciones con una celda de Haller.
1. Bulla etmoidal
2. Ostium maxilar
3. Proceso unciforme
4. Cornete medio
5. Seno maxilar
6. Cornete inferior

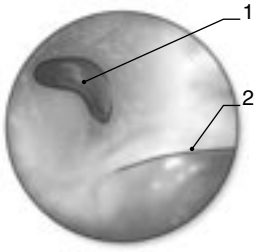

21 *Ostium del seno maxilar.*
1. Ostium maxilar
2. Cornisa

premolares y los dos molares. A veces una o varias raíces dentarias hacen prominencia en el piso sinusal, lo que explica la posibilidad de desbordamiento de material odontológico en los tratamientos canalares.

Variaciones anatómicas

Son numerosas. Las expansiones sinusales pueden hacerse según cuatro direcciones: orbitaria (superomedial), cigomática (lateral), palatina (inferior), orbitoetmoidal (posterosuperior). Inversamente, puede tratarse de hipoplasia sinusal, con frecuencia unilateral [16, 17].

Vascularización e inervación

Los pedículos arteriales destinados a la región maxilar provienen de pedículos profundos (arteria infraorbitaria, arteria palatina mayor, rama antral) y periféricos (arteria pterigopalatina).

Las venas del seno maxilar desembocan en la vena esfenopalatina o en el plexo pterigomaxilar.

Los linfáticos alcanzan el plexo pretubárico.

La inervación comprende el sistema trigeminosimpático y el nervio maxilar, que se prolonga y da a la salida del foramen redondo seis colaterales, entre las cuales los nervios pterigopalatino y alveolar superior se distribuyen encima de los ápex dentarios. El nervio pterigopalatino se divide por debajo del ganglio pterigopalatino en numerosas ramas (nervios nasales superiores, nervio nasopalatino y nervio palatino mayor). El nervio maxilar se acoda seguidamente para penetrar en el surco infraorbitario. A su salida del canal infraorbitario, se divide en tres ramas: labial, palpebral y nasal *(fig. 22).*

■ *Anatomía endoscópica*

La endoscopia del seno maxilar se puede realizar por vía meatal inferior, por vía de la fosa canina o por vía meatal media.

Es una cavidad cúbica cuyas paredes pueden ser en parte tabicadas. La pared superior u orbitaria o techo sinusal tiene una forma triangular de cima posterior. El relieve del nervio infraorbitario forma su límite lateral. Presenta una prolongación lateral: el receso cigomaticomalar o cigomático.

La pared interna u ostial está marcada por el relieve del canal lacrimonasal, excavado por la fosita oval o fosita maxilar, que tiene la forma de un receptáculo limitado por un reborde en cornisa, relieve de la inserción del proceso unciforme. El ostium del seno maxilar se abre por delante y hacia arriba de la fosita oval.

La pared inferior o piso del seno maxilar presenta a menudo relieves abultados que corresponden a las raíces dentarias. El receso alveolar constituye una prolongación inferolateral del seno [5, 12, 15, 18].

Por vía meatal inferior:

— el endoscopio de 30° permite la exploración del techo sinusal, del receso cigomaticomaleolar y de la pared posterior;

— el endoscopio de 70° o 120° es necesario para explorar el piso sinusal o la zona ostial.

Por vía de la fosa canina:

— el endoscopio de 30° permite un examen de la zona ostial, de la pared posterior, del techo sinusal y del receso cigomaticomaleolar;

— el endoscopio de 70° o de 120° permite el examen del piso sinusal. Por vía meatal media, el endoscopio de 30° permite un examen del piso sinusal y de la pared posterior [16].

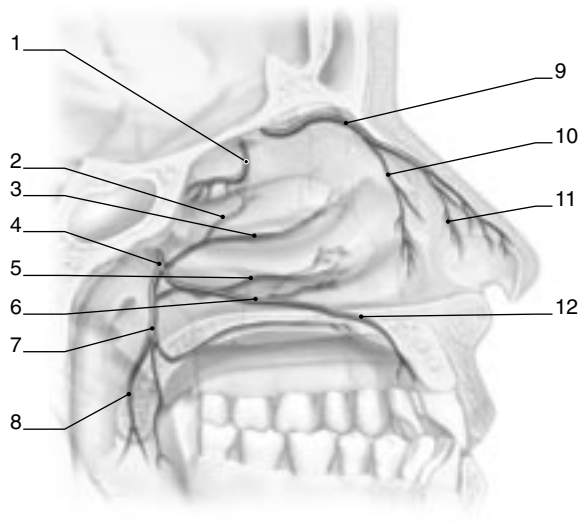

22 *Anatomía macroscópica: inervación de las cavidades sinusales.*
1. Nervio etmoidal posterior
2. Nervio nasopalatino
3. Nervio nasal superior
4. Foramen esfenopalatino
5. Ramas nasales inferiores
6. Nervio nasopalatino
7. Nervio palatino mayor
8. Nervio palatino menor
9. Nervio etmoidal anterior
10. Ramas nasales internas
11. Nervio nasolobar (V1)
12. Rama palatina anterior

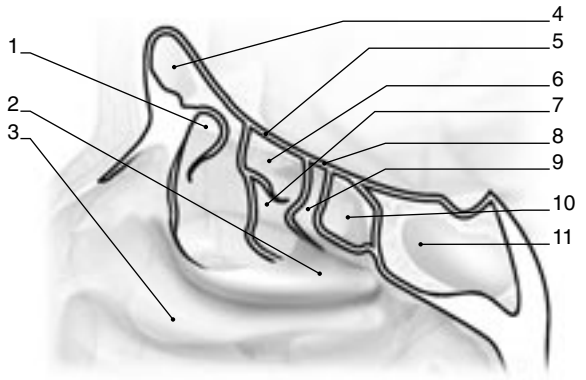

23 *Anatomía macroscópica: laberinto etmoidal derecho. Corte de perfil.*
1. Celda etmoidal anterior
2. Cornete medio
3. Cornete inferior
4. Seno frontal
5. Arteria etmoidal anterior
6. Celda suprabullar
7. Celda intrabullar
8. Arteria etmoidal posterior
9. Celda etmoidal posterior anterógrada
10. Celda etmoidal posterior retrógrada
11. Seno esfenoidal

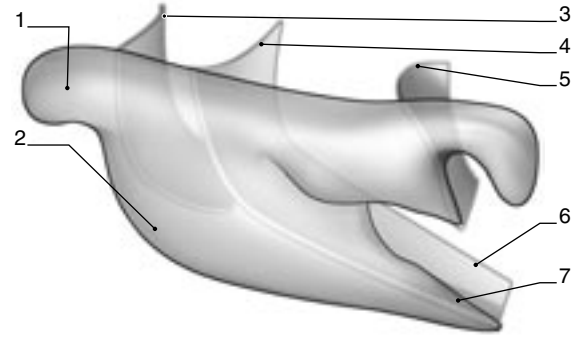

24 *Anatomía macroscópica: lámina de los cornetes derechos.*
1. Cabeza del cornete medio
2. Porción libre del cornete medio
3. Raíz tabicante de la bulla
4. Raíz tabicante del cornete medio
5. Raíz tabicante del cornete superior
6. Parte inferior de la raíz tabicante del cornete medio
7. Cola del cornete medio

LABERINTO ETMOIDAL

El hueso etmoidal, hueso impar, está constituido por una estructura mediana, la lámina perpendicular, a la que se adjunta de cada lado una lámina horizontal: la lámina cribrosa. El laberinto etmoidal (masa lateral) está suspendido de cada lado de la lámina cribrosa. Contiene el seno etmoidal, formado de celdas de tamaño variable que tienen como punto común un orificio de comunicación (ostium) en la fosa nasal. Este orificio se sitúa bajo los cornetes etmoidales medio o superior. El conjunto de estas celdas forma el laberinto etmoidal. Para simplificar la explicación se describirán el laberinto, la celda etmoidal y luego se hará una sistematización del conjunto.

Anatomía macroscópica

Laberinto etmoidal *(fig. 23)*

Es un paralelepípedo rectangular aplanado transversalmente, más estrecho por delante que por detrás. La cara anterior se articula con el hueso lagrimal y el proceso frontal del maxilar. La cara lateral está formada por el hueso lagrimal y la lámina orbitaria del laberinto etmoidal (lámina papirácea). La cara medial está constituida por la lámina de los cornetes *(fig. 24)*. La porción inferior alcanza al hueso maxilar por delante y a los huesos palatino y esfenoidal por detrás. La pared posterior está en relación con la parte superior de la pared anterior del esfenoides y el proceso esfenoidal del palatino. La pared superior está en relación con la parte horizontal del hueso frontal. Entre todas estas estructuras existe la posibilidad de numerosas variaciones anatómicas, en particular etmoidal, esfenoidal y frontal.

Celda etmoidal

Es la unidad anatómica. Su forma y su tamaño varían según su posición en el laberinto. Generalmente, las celdas etmoidales son más pequeñas y más numerosas por delante que por detrás. Cada celda está en comunicación con la fosa nasal por un orificio: el ostium, cuya forma y tamaño son muy variables (entre 2 y 6 mm). El número y la forma de las celdas también varían de un individuo a otro y en un mismo individuo de un lado. No obstante es posible describir un «modelo» etmoidal a partir de numerosos trabajos realizados sobre este tema [13, 21, 23, 33, 36].

Sistematización del laberinto etmoidal *(figs. 25, 26)*

Se han propuesto numerosas clasificaciones. En este artículo se ha elegido la clasificación de Mouret, anatomista francés que divide el laberinto etmoidal a partir de lo que él denominó raíces tabicantes de los cornetes [23, 24]. Para aceptar esta teoría, hay que considerar cada cornete etmoidal como una pieza ósea independiente que presenta tres prolongaciones. La primera es superior y se une a la juntura del laberinto

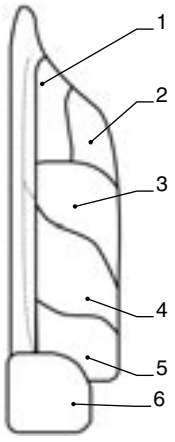

25 *Anatomía macroscópica: sistematización etmoidal.*
1. Sistema meático
2. Sistema unciforme
3. Sistema bullar
4. Sistema posterior
5. Sistema posterior retrógrado
6. Seno esfenoidal

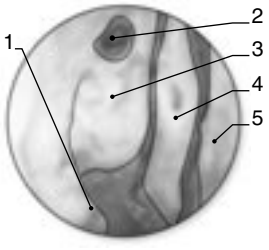

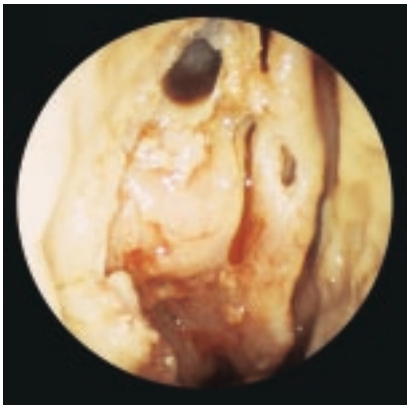

26 *Vista endoscópica: fosa nasal derecha.*
Aspecto del meato medio tras unciformectomía: celda unciforme terminal de Boyer.
1. Parte inferior del proceso unciforme
2. Celda unciforme terminal (de Boyer)
3. Bulla etmoidal
4. Cornete medio
5. Septum nasal

etmoidal y la lámina cribrosa o la parte horizontal del frontal. La segunda es transversal y se une lateralmente a la pared lateral (orbitaria). La tercera corresponde a la porción libre del cornete (visible) que por detrás se une a la raíz tabicante del cornete etmoidal. La *figura 24* esquematiza esta descripción. Estos cornetes emanan de una estructura común: la lámina de los cornetes, que forma un hueso continuo en su parte superior. La raíz tabicante del cornete medio divide al etmoides en dos porciones: el etmoides anterior por delante y, por detrás, el etmoides posterior. La distribución de los ostium refuerza esta clasificación de las celdas etmoidales con las celdas anteriores por delante de la raíz del cornete medio y las celdas posteriores por detrás. Otras estructuras dividen al etmoides: los cornetes secundarios, constituidos por el proceso unciforme y la bulla etmoidal. Cada uno de ellos tiene una unión superior y lateral, excepto la porción libre. Las celdas situadas por delante de la unión lateral de la bulla pertenecen al sistema prebullar y aquéllas presentes por detrás entran en el sistema bullar. El sistema prebullar está dividido en un plano sagital por el proceso unciforme. Esta división provoca la creación, lateralmente, de un sistema unciforme y, medialmente, de un sistema meático. Cada sistema posee sus celdas cuyo número y tamaño varían de un individuo a otro y en un mismo individuo de un lado a otro. Clásicamente, las celdas unciformes drenan más lateral y anteriormente que las celdas meáticas (sistema del meato medio propiamente dicho). Las celdas bullares drenan en el surco retrobullar entre el cornete medio y la pared bullar (anatomía endoscópica). Estos datos actuales son diferentes de los publicados anteriormente, cuando sólo se realizaban disecciones de piezas anatómicas. La TC mejora el reconocimiento de las celdas pues su definición es próxima al milímetro [18]. Gracias a esta técnica de diagnóstico por imágenes se identifican:

— cuatro celdas unciformes: terminal (de Boyer), anterior (agger nasi), posterior e inferior (de Haller);

— tres celdas meáticas: premeática, meática anterior, meática posterior;

— dos o tres celdas bullares: intrabullares, suprabullares.

El sistema del etmoides posterior se sitúa detrás de la raíz tabicante del cornete medio. Su sistematización es menos precisa; las celdas son más voluminosas y poco numerosas (dos a cuatro clásicamente). Drenan en el meato superior. Ha sido especialmente descrita una celda: la celda de Onodi o celda etmoidofrontoesfenoidal [26]. Esta celda voluminosa puede invadir el ala menor del esfenoides y el seno frontal. Otra celda, clásicamente descrita con el nombre de celda tampón o etmoidomaxiloesfenoidal, está situada en la parte posteroinferior del sistema posterior. Las celdas posteriores pueden también superponerse al seno esfenoidal. Recientemente, los estudios tomográficos de esta región han sugerido que podría tratarse de una sistematización con un sistema principal y un sistema accesorio. La descripción esquemática de este «modelo» etmoidal *(fig. 25)* no siempre concuerda, pero puede no obstante aplicarse en todos los casos en presencia de variaciones anatómicas. Estas variaciones son muy numerosas, pueden afectar a los cornetes etmoidales (concha bullosa) que se convierten en celdas etmoidales cuyo ostium drena en el meato medio (cornete medio) o superior (cornete superior). Existen también variaciones en el número y el tamaño de las celdas.

Relaciones del laberinto etmoidal

Las relaciones varían según su neumatización.

— Las relaciones laterales.

El laberinto constituye lo esencial de la pared orbitaria medial [22]. Se articula por delante con el hueso lagrimal y el proceso frontal del maxilar. Entra en relación con el saco lagrimal situado en el surco lagrimal y el contenido orbitario (periostio, cono musculoaponeurótico, cápsula de Tenon). En la parte superior discurre la arteria oftálmica, que da las arterias etmoidales anterior y posterior.

— Las relaciones superiores: el seno frontal, el nivel anterior de la base del cráneo.

Por delante, el hueso frontal está más o menos neumatizado entre sus dos láminas (seno frontal) y más hacia atrás (bulla frontal, celda supraorbitaria). El orificio inferior del seno frontal está en contacto con las celdas etmoidales anteriores. La parte horizontal del hueso frontal va a recubrir más o menos completamente estas celdas etmoidales y a articularse medialmente con el hueso etmoidal. Ese hueso más grueso *(hard white roof)* está más o menos colonizado por la neumatización etmoidal. Esto se traduce por las variaciones de altura obser-

vadas en la unión entre la lámina cribrosa y el techo etmoidofrontal [8]. Las principales relaciones de esta cara son el lóbulo frontal y las bandeletas olfativas en el surco olfativo situado medialmente. Las arterias etmoidales anterior y posterior circulan en el techo del laberinto etmoidal.

— Las relaciones médiales: la lámina cribrosa.

La lámina de los cornetes forma el límite medial del laberinto etmoidal y lo separa de la hendidura olfativa. Esta lámina de los cornetes se articula con el hueso frontal y existen numerosas variaciones de altura (de 1 a 16 mm).

— Las relaciones posteriores: el nivel anterior de la base del cráneo y el esfenoides.

La relación entre la cara posterior del laberinto etmoidal y el esfenoides puede variar considerablemente. No es raro constatar la presencia de una celda etmoidal por encima y hacia afuera del esfenoides. El nervio óptico puede así estar muy cercano a celdas posteriores según algunos autores [7, 25, 38]. La parte libre de la cara anterior del esfenoides situada entre el septum nasal y la lámina de los cornetes corresponde al receso etmoidoesfenoidal. El ostium del seno esfenoidal se encuentra en esta zona (cf infra).

— Las relaciones inferiores: la cavidad nasal.

La porción inferior del laberinto es visible en la cavidad nasal con, desde adelante hacia atrás, la parte baja del surco uncibular, la parte inferior de la bulla etmoidal y la parte inferior horizontal de la raíz tabicante del cornete medio.

— Las relaciones del laberinto con otras cavidades sinusales.

Por su posición central, el laberinto etmoidal entra en contacto con todas las otras cavidades sinusales:

— hacia arriba y adelante con el seno frontal;
— abajo con el seno maxilar;
— por detrás con el seno esfenoidal.

Vascularización

Se lleva a cabo en parte por las arterias etmoidales anterior y posterior que circulan en la región del techo etmoidofrontal. A veces son visibles en su canal óseo, que puede ser dehiscente, en particular para la arteria etmoidal anterior. Las ramas terminales de la arteria palatina mayor (esfenopalatina) se distribuyen en la zona posterior e inferior del laberinto.

El sistema venoso llega al seno cavernoso, la vena facial y el plexo pterigomaxilar.

La inervación se lleva a cabo por los nervios etmoidales anterior (nervio nasal interno) y posterior y las ramas del nervio nasopalatino. El sistema trigeminosimpático toma parte también en esta inervación.

■ *Anatomía endoscópica*

La descripción de la anatomía endoscópica del laberinto etmoidal necesita la abertura de las diferentes estructuras que permite el acceso a este laberinto.

Desde el punto de vista endoscópico, el laberinto etmoidal está delimitado:

— lateralmente por la lámina orbitaria del laberinto (lámina papirácea) que lo separa de la órbita;

— medialmente por la lámina de los cornetes;

— hacia arriba por el techo del etmoides formado por el segmento etmoidal del hueso frontal que lo separa del nivel anterior de la base del cráneo [13, 28].

La unciformectomía vertical permite acceder al sistema prebullar *(fig. 26):*

— la celda unciforme terminal o celda de Boyer puede ser autónoma o constituir un paso hacia el seno frontal, realizando una bulla frontal externa. Está limitada lateralmente por el hueso lagrimal *(fig. 26);*

— la celda unciforme anterior o celda del agger nasi es inconstante y neumatiza a veces el proceso unciforme;

— la celda unciforme posterior;

— la celda unciforme inferior o celda de Haller se abre en la parte inferior del proceso unciforme, por detrás del ostium del seno maxilar. Se extiende a veces al techo del seno maxilar [24].

La ablación de la raíz tabicante del proceso unciforme da acceso a las celdas meáticas. La celda meática anterior es a menudo el origen del seno frontal *(fig. 27).*

La abertura de la pared anterior de la bulla permite el acceso a las celdas del sistema bullar. La celda intrabullar se encuentra en la bulla etmoidal. La celda suprabullar, inconstante, permite identificar el techo etmoidal. El sistema bullar está limitado por la lámina orbitaria hacia afuera, el techo etmoidal hacia arriba, la raíz tabicante del cornete medio por detrás, la raíz tabicante de la bulla por delante.

La arteria etmoidal anterior aparece en forma de un relieve transversal sobre el techo etmoidal, típicamente en la vertical de la pared anterior de la bulla *(fig. 28).*

La abertura de la raíz tabicante del cornete medio permite acceder al etmoides posterior, más amplio que el etmoides anterior *(fig. 29).*

La arteria etmoidal posterior se encuentra generalmente en el techo de la celda posterior. No siempre es visible [1, 10, 14, 21, 27, 31, 32, 37].

SENO FRONTAL

Es la cavidad aérea más anterior situada en el grosor del hueso frontal entre sus láminas interna y externa. Esta cavidad sinusal presenta variaciones anatómicas muy numerosas, yendo de la agenesia a la neumatización completa. Su altura puede variar de 0 a 49 mm, su ancho de 7 a 50 mm y su profundidad de 10 a 46 mm. Algunos autores han observado variaciones más importantes. La frecuencia de la aplasia sinusal varía considerablemente según los autores y las técnicas de búsqueda utilizadas, con extremos de 2 a 52 %.

■ *Anatomía macroscópica*

Teniendo en cuenta estas importantes variaciones, la descripción elegida es la de un seno de tamaño medio *(fig. 30).*

Su forma es triangular con una pared anterior o cutánea, una pared posterior o craneal, una pared medial o tabique intersinusal y una pared inferior u orbitonasal.

Pared anterior

Es convexa por delante, en particular en su porción inferior. Se proyecta en la parte inferior de la frente según una superficie triangular de cima inferior, delimitada abajo por la raíz de la nariz y arriba por el reborde orbitario superior. Está formada de tejido esponjoso comprendido entre dos láminas de hueso compacto (láminas interna y externa). Es la más gruesa de las paredes.

Se relaciona con el periostio, el tejido celular donde circulan los elementos vasculonerviosos, dos capas musculares, superficial (frontal) y profunda (superciliar), el tejido celular subcutáneo y la piel engrosada y adherente al plano muscular.

Pared posterior

Se describen dos segmentos: vertical y cóncavo (anterosuperior) y horizontal (posteroinferior u orbitario).

La pared está formada por un hueso compacto de grosor variable, de 1-2 mm, por el cual circulan los plexos venoso sinusal y extradural. Se han observado dehiscencias.

La hoz del cerebro se inserta en la línea media donde se unen los dos segmentos verticales (cresta frontal interna). Las dos láminas cribosas se encastran en la incisura formada en la línea media por los dos segmentos horizontales. La apófisis crista gali separa estas dos estructuras.

Se relaciona con la duramadre frontal y el lóbulo frontal, en particular con las dos primeras circunvoluciones.

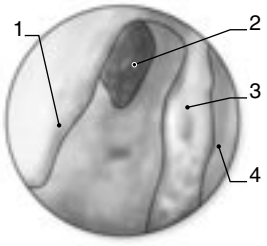

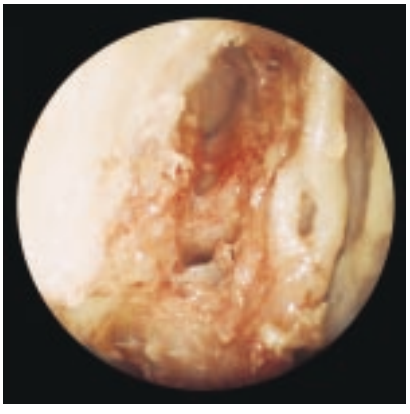

27 *Vista endoscópica: fosa nasal derecha.*
Etmoides anterior tras la ablación de la raíz tabicante de la celda unciforne que deja aparecer el seno frontal.
1. Pared lateral
2. Seno frontal
3. Cornete medio
4. Septum nasal

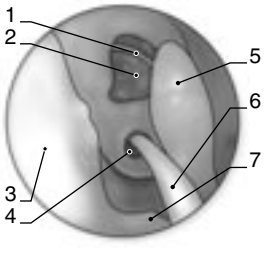

28 *Vista endoscópica: fosa nasal derecha.*
Después de la abertura de la bulla: arteria etmoidal anterior.
1. Arteria etmoidal anterior
2. Celda suprabullar
3. Pared lateral
4. Celda intrabullar
5. Cornete medio
6. Estilete en la celda intrabullar
7. Parte inferior del proceso unciforme

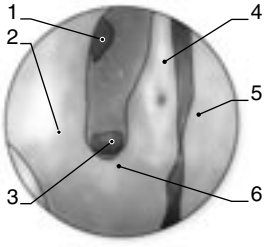

29 *Vista endoscópica: fosa nasal derecha.*
Abertura de la raíz tabicante del cornete medio que accede al etmoides posterior, más ancho.
1. Seno frontal
2. Pared orbitaria
3. Etmoides posterior
4. Cornete medio
5. Septum nasal
6. Parte inferior de la raíz tabicante del cornete medio

30 *Anatomía macroscópica: seno frontal vista superior.*

Pared inferior

El orificio nasal del seno frontal se sitúa a este nivel. Se diferencian dos segmentos: lateral (orbitario) y medial (etmoidonasal).

El segmento orbitario es triangular y cóncavo: se sitúa lateralmente a la sutura del hueso frontal con el hueso lagrimal y la lámina orbitaria del laberinto etmoidal (hueso plano, lámina papirácea), por detrás de la arcada orbitaria. Recubre el contenido orbitario, incluido el periostio, la polea de reflexión del músculo oblicuo superior (gran oblicuo), el cono musculoaponeurótico, la cápsula de Tenon y el cojinete adiposo. Se relaciona también con la arteria supraorbitaria, el nervio frontal y sus ramas de división (supraorbital y supratroclear) y en el interior del cono musculoaponeurótico con la arteria oftálmica y el nervio nasociliar (nasal). Sus relaciones pueden extenderse lateral y posteriormente según el grado de neumatización.

El segmento etmoidonasal forma un cuadrilátero limitado lateralmente por el segmento orbitario, anteriormente por la raíz de la nariz, medialmente por el tabique intersinusal y posteriormente por la incisura etmoidal del frontal. Es una cavidad delimitada por delante por un hueso grueso, por detrás por una lámina ósea menos engrosada que sobrepasa lateralmente las celdas etmoidales anteriores y medialmente la lámina cribrosa. La abertura del seno frontal (canal nasofrontal) se sitúa en el punto más declive y posterior de esta cavidad; se relaciona medialmente con el extremo anterior del techo de la cavidad nasal. Las relaciones de este piso pueden ser modificadas por la neumatización etmoidal, en particular en presencia de bullas frontales.

Pared medial o tabique intersinusal

Separa las dos cavidades frontales. La asimetría es frecuente. La pared es a menudo fina, a veces incompleta, dejando comunicar las dos cavidades.

Variaciones anatómicas

El seno frontal es el seno que sufre más frecuentes e importantes variaciones anatómicas. Estas variaciones son asimétricas y van desde la agenesia hasta la colonización de todo el hueso frontal. Cualquiera que sea la neumatización frontal, no repercute en la morfología de la pared anterior del hueso frontal. La neumatización puede también alcanzar la apófisis crista gali. Estas variaciones no tienen ninguna significación patológica y el mecanismo que las regula está mal estudiado.

Canal nasofrontal u orificio del seno frontal

Es la zona de drenaje del seno frontal, próxima de la línea media. Se encuentra en la parte superior del surco uncibular, muy a menudo dentro de la raíz tabicante del proceso unciforme (anatomía endoscópica). Su tamaño es reducido, de 2 a 4 mm de diámetro.

Vascularización

Las arterias provienen de la arteria etmoidal anterior. Las venas alcanzan las venas subcutáneas, orbitarias e intracraneales.

■ *Anatomía endoscópica*

La endoscopia del seno frontal por vía etmoidal debe ser realizada con una óptica de 30° o de 70°. La ablación de todos los tabiques que constituyen la estrella de los surcos agranda el orificio de drenaje del seno frontal que se sitúa muy a menudo a nivel de la célula meática anterior. Sin embargo, se presentan numerosas variaciones. Una vez localizado el orificio de drenaje o receso frontal, la endoscopia permite ver:

— por detrás: la pared posterior del seno frontal, cuya curvatura hacia arriba y adelante comienza por delante del relieve de la arteria etmoidal anterior:

— por delante: la pared anterior del seno frontal en la unión del proceso frontal del maxilar y del hueso frontal [10, 16, 27].

La endoscopia del seno frontal puede también realizarse a través de la pared anterior y permite entonces ver la parte inferointerna, en posición declive, la parte alta del orificio nasal del seno frontal, en forma de un embudo.

SENO ESFENOIDAL

Es la cavidad sinusal más profunda del complejo sinusal. Es la única cavidad que drena fuera de los sistemas meáticos etmoidales. Se desarrolla en el cuerpo del esfenoides. Se describen seis paredes por cada seno. Como en el caso del seno frontal, las variaciones de tamaño son frecuentes. Generalmente su altura media se estima en 20 mm, su longitud entre 20 y 25 mm y su ancho en 35 mm.

■ *Anatomía macroscópica*

Pared anterior *(fig. 31)*

Es la vía de acceso quirúrgico. Vertical en su parte superior, se prolonga hacia abajo por detrás para alcanzar la cara inferior. De adentro hacia afuera se diferencian tres segmentos; septal, nasal, etmoidal. El tamaño de estos segmentos está influenciado por la neumatización etmoidal.

— El segmento septal, situado en la línea media, corresponde a la cresta esfenoidal anterior sobre todo visible en la porción inferior. Se articula con el borde posterior de la lámina perpendicular del etmoides.

— El segmento nasal es la zona visible de la pared anterior. Su ancho es más importante por abajo y varía de 3 a 7 mm. Está delimitado lateralmente por el cornete superior, y por el supremo cuando existe. El ostium esfenoidal se encuentra en la porción superior de este segmento, generalmente a nivel de la cola del cornete superior. Este segmento se sitúa en el fondo del receso esfenoetmoidal. Este receso está delimitado hacia arriba por el techo de la fosa nasal (proceso etmoidal del esfenoides), lateralmente por la cola de los cornetes medio y superior y medialmente por el septum nasal. Una rama de la arteria palatina mayor (esfenopalatina) discurre a menudo en la parte baja de este segmento para alcanzar la parte posterior del septum nasal.

— El segmento etmoidal: la relación entre las celdas etmoidales posteriores y el seno esfenoidal varía en función del grado de neumatización de cada cavidad sinusal. Las celdas etmoidales pueden a veces sobrepasar el esfenoides y entrar en contacto con el nervio óptico.

Pared inferior o piso

Forma la bóveda de las cavidades nasales. A menudo su grosor es importante, variando de 3 a 10 mm. La cresta esfenoidal inferior situada en la línea media se une con la cresta esfenoidal anterior para formar el rostro esfenoidal. Las alas medial y lateral pterigoideas la refuerzan lateralmente. Tres tipos de canales recorren esta cara: los canales esfenovomerianos, los conductos vidianos y pterigopalatinos.

Pared superior o techo

Está en contacto con los niveles anterior y medio de la base del cráneo. Se distinguen tres regiones. La zona olfativa corresponde al yugo esfenoidal, superficie cuadrilátera comprendida entre las dos alas menores del esfenoides. La zona óptica es un surco transversal que se continúa con el canal óptico. La región hipofisaria corresponde a la silla turca, que está delimitada por detrás por la lámina cuadrangular. Sus relaciones endocraneales son con la duramadre, muy adherente en la región olfativa que se desdobla en la región hipofisaria. Se relaciona también con las bandeletas olfativas, el quiasma y la hipófisis.

Pared posterior

Corresponde al nivel posterior del cráneo. Su grosor varía según la neumatización del seno esfenoidal. Se relaciona, hacia arriba, con la lámina cuadrangular del esfenoides, por abajo con el surco basilar de la occipital y hacia afuera con la cima de los peñascos.

Sus relaciones endocraneales son la duramadre, que contiene el seno occipital transverso, y los órganos subaracnoideos: el tronco basilar, los dos VI y la protuberancia.

Pared lateral *(fig. 32)*

Esta pared corresponde, de atrás hacia delante, con el compartimento del seno cavernoso, el canal óptico, el extremo medial de la hendidura esfenoidal (fisura orbitaria superior)

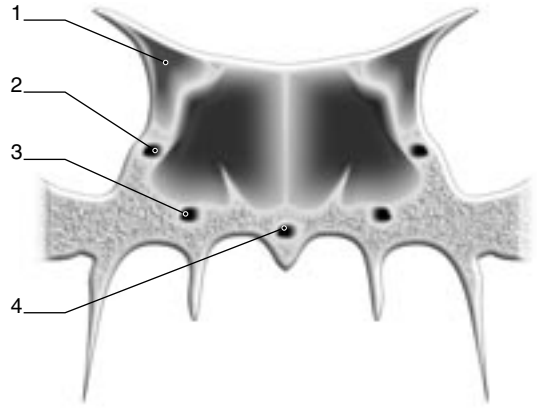

31 *Anatomía macroscópica: cara anterior del seno esfenoidal.*
1. Fisura orbitaria superior
2. Foramen redondo
3. Canal pterigoideo
4. Canal vomerovaginal

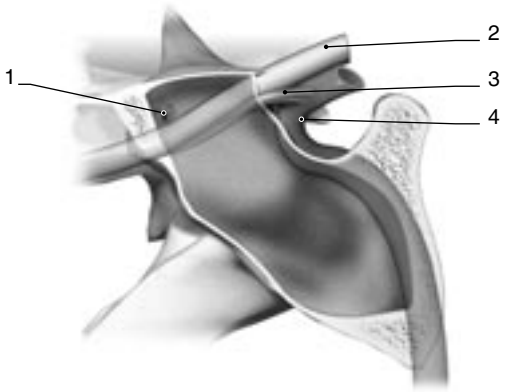

32 *Anatomía macroscópica: relaciones laterales del esfenoides.*
1. Ostium esfenoidal
2. Nervio óptico
3. Arteria oftálmica
4. Carótida interna

y el extremo posterior de la pared medial de la órbita. El plexo cavernoso situado entre la duramadre y el periostio forma una importante red anastomótica venosa. Este compartimento deja paso también a la carótida interna, a los nervios abducens, oculomotor, troclear y oftálmico [6, 7].

Anatomía endoscópica

La endoscopia del seno esfenoidal se realiza tras la abertura de su pared anterior.

El techo del seno esfenoidal está muy a menudo en continuidad con el techo etmoidal.

La parte posterior y medial del techo esfenoidal presenta un abultamiento que corresponde al relieve de la silla turca.

La pared lateral del seno esfenoidal presenta dos relieves importantes:

— hacia arriba: el relieve del nervio óptico que puede estar en algunos casos desnudo o prolapsado;

— el relieve de la arteria carótida interna, a nivel de la unión de las paredes posterior y lateral.

La pared medial corresponde al tabique intersinusal [12, 20, 29].

Cualquier referencia a este artículo debe incluir la mención del artículo original: Klossek JM, Serrano E, Desmons C et Percodani J. Anatomie des cavités nasosinusiennes. Encycl Méd Chir (Editions Scientifiques et Médicales Elsevier SAS, Paris, tous droits réservés), Oto-rhino-laryngologie, 20-265-A-10, 1997, 14 p.

Bibliografía

[1] Agrifoglio A, Terrier G, Duvoisin B. Étude anatomique et endoscopique de l'ethmoïde antérieur. *Ann Otolaryngol* 1990 ; 107 : 249-258

[2] Bossard B, Peynegre R, Coste A, Gilain L. Les balises anatomiques au cours de la chirurgie endonasale des sinus. *Rev Off Soc Fr ORL* 1990 ; 4 : 61-64

[3] Caliot P, Midy D, Plessis JL. The surgical anatomy of the middle meatus. *Surg Radiol Anat* 1990 ; 12 : 97-101

[4] Daele J, Melon J. L'endoscopie des fosses nasales et des sinus de la face. *Acta Otorhinolaryngol Belg* 1979 ; 33 : 805-863

[5] Demard F, Charvet B. Les sinus de la face. *J Fr ORL* 1982 ; 31 : 449-460

[6] Dessi P, Moulin G, Bartoli JM, Canoni M. Procidence intrasphénoïdale de l'artère carotide interne : étude tomodensitométrique de 300 sinus. *Presse Med* 1994 ; 23 : 616-617

[7] Dessi P, Moulin G, Castro F, Chagnaud C, Cannoni M. Protusion of the optic nerve into the ethmoid and sphenoid sinus : prospective study of 150 CT studies. *Neuroradiology* 1994 ; 36 : 515-516

[8] Dessi P, Moulin G, Triglia JM, Zanaret M, Cannoni M. Difference in the height of the right and left ethmoidal roofs : a possible risk factor for ethmoidal surgery. Prospective study of 150 scans. *J Laryngol Otol* 1994 ; 108 : 261-262

[9] Freche C, Fontanel JP. L'obstruction nasale. Rapport de la société française d'ORL et de pathologie cervico-faciale. Paris : Arnette, 1996 : 51-58

[10] Friedrich JP. Apport de l'endoscopie en chirurgie rhino-sinusale. *Rev Med Suisse Romande* 1986 ; 106 : 305-311

[11] Guerrier Y, Rouvier P. Anatomie du nez et des fosses nasales. Encycl Med Chir (Elsevier, Paris), Oto-rhino-laryngologie, 20-265-A-10, 1986 : 18 p

[12] Guerrier Y, Rouvier P. Anatomie des sinus. Encycl Med Chir (Elsevier, Paris), Oto-rhino-laryngologie, 20-266-A-10, 1986 : 20 p

[13] Guirado C. The ethmoid labyrinth an anatomical and comparative radiological study. *Rhinology* 1983 ; 21 : 303-308

[14] Kennedy DW, Zinreich SJ, Rosenbaum AE, Johns ME. Functional endoscopic sinus surgery. Theory and diagnostic evaluation. *Arch Otolaryngol* 1985 ; 111 : 576-582

[15] Klossek JM, Chauveau JM, De Larrard J, Fontanel JP. La chirurgie endonasale sous guidage endoscopique : concepts actuels. *Cah ORL* 1989 ; 24 : 602-607

[16] Klossek JM, Fontanel JP, Dessi P, Serrano E. Chirurgie endonasale sous guidage endoscopique. Paris : Masson, 1995 : 145 p

[17] Klossek JM, Fontanel JP, Ferrie JC. Explorations radiologiques des cavités sinusiennes et nasales. Encycl Med Chir (Elsevier, Paris), Oto-rhino-laryngologie, 20-422-A-10, 1993 : 16 p

[18] Lang J. Clinical anatomy of the nose, nasal cavity and paranasal sinuses. New York : Georg Thieme Verlag, 1989 : 144 p

[19] Leblanc A. Les nerfs crâniens : anatomie, imagerie, vascularisation. Berlin : Springer-Verlag, 1995 : 297 p

[20] Legent F, Perlemuter L, Vandenbrouck C. Cahiers d'anatomie ORL. Fosses nasales pharynx. Paris : Masson, 1981 : 7-69

[21] Mosher HP. The surgical anatomy of the ethmoidal labyrinth. *Ann Otol Rhinol Laryngol* 1929 ; 38 : 869-901

[22] Moulin G, Dessi P, Chagnaud C, Bartoli JM, Vignoli P, Gaubert JY et al. Dehiscence of the lamina papyracea of the ethmoid bone : CT findings. *AJNR* 1994 ; 15 : 151-153

[23] Mouret J. Anatomie des cellules ethmoïdales. *Rev Hebd Laryngol Otol Rhinol* 1898 ; 31 : 913-924

[24] Mouret J. Le schéma des masses latérales de l'ethmoïde. *Rev Hebd Laryngol Otol Rhinol* 1922 ; 1 : 9-22

[25] Onodi A. Des rapports entre le nerf optique et le sinus sphénoïdal . La cellule ethmoïdale en particulier. *Rev Hebd Laryngol Otol Rhinol* 1903 ; 25 : 721-740

[26] Pernkopf E. Atlas of topographical and applied human anatomy. Philadelphia : WB Saunders, 1963

[27] Prades JM, Veyret C, Martin C. Microsurgical anatomy of the ethmoid. *Surg Radiol Anat* 1993 ; 15 : 9-14

[28] Ritter FN. The middle turbinate and its relationship to the ethmoidal labyrinth and the orbit. *Laryngoscope* 1982 ; 92 : 479-482

[29] Rouviere H. Anatomie humaine descriptive et topographique. Tête et cou. Paris : Masson, 1967 ; I : 102-111

[30] Sieur C, Jacob O. Recherches anatomiques, cliniques et opératoires sur les fosses nasales et leurs sinus. Paris : J Rueff, 1901

[31] Stammberger HR. Endoscopic endonasal surgery. Concepts in treatment of recurring rhinosinusitis. *Otolaryngol Head Neck Surg* 1986 ; 94 : 143-156

[32] Stammberger HR, Kennedy DW. Paranasal sinuses : anatomic terminology and nomenclature. The anatomic terminology group. *Ann Otol Rhinol Laryngol* 1995 ; 167 (suppl) : 7-16

[33] Terrier G. Les repères anatomiques de l'ethmoïde. *J Fr ORL* 1987 ; 36 : 125-132

[34] Terrier G. Rhinosinusal endoscopy. Diagnosis and surgery. Milano : Zambon group, 1991 : 259 p

[35] Terrier G, Weber W, Ruefenacht D, Porcellini B. Anatomy of the ethmoid : CT, endoscopic, and macroscopic. *Am J Roentgenol* 1985 ; 144 : 493-500

[36] Turner AL, Porter WG. The structural type of the mastoid process, based upon the skiagraphic examination of one thousand crania of various races of mankind. *J Laryngol* 1921 ; 37 : 115-121

[37] Wigand ME. Transnasal ethmoidectomy under endoscopical control. *Rhinology* 1981 ; 19 : 7-15

[38] Yeoh KH, Tan KK. The optic nerve in the posterior ethmoid in Asians. *Acta Otolaryngol* 1994 ; 114 : 329-336

[39] Zuckerkandl E. Normale und pathologische Anatomie der Nasenhöhle und ihrer pneumatischen Anhänge.Vienna : Wilhem Braumüller, 1882